Diploma Santé la prépa médecine

Révisions :

UNIVERSITÉ PARIS-EST-CRÉTEIL
2025 - 2026

Circulation et Respiration - Anatomie

Fiche de cours N°3

Cœur droit et cœur gauche

PLAN

I. Cœur droit

II. Cœur gauche

Légendes

Notion nouvelle cette année

Notion hors programme

Notion déjà tombée au concours

Astuces et méthodes

I. Cœur droit	**Atrium droit**		
Paroi interne	**Constituée du septum inter-atrial**	• Présence de la fosse ovale surmonté d'un petit repli (limbe de la fosse ovale) *NB : Avant la naissance, la fosse ovale est ouverte dans l'atrium gauche ce qui permet au sang oxygéné arrivant par la veine cave inférieure de pénétrer directement dans l'atrium gauche (court-circuit des poumons qui ne sont pas encore fonctionnels)*	
	Présence de l'espace **triangulaire de Koch** situé :	• En avant du bord libre de la **valvule** de la veine **cave inférieure** • Au-dessus du **sinus coronaire** et de sa valvule • En arrière de l'insertion de la valvule **tricuspide** • Espace triangulaire dans lequel se trouve le **nœud atrio-ventriculaire**	
Paroi externe	• Présence de **striations musculaires** : muscles **pectinés** responsables lors de leur contraction de l'expulsion du sang dans le ventricule droit		
Paroi supérieure	Marquée par **2 orifices** :	• L'orifice de la **veine cave supérieure** qui est à cheval sur la paroi supérieure et la paroi postérieure • L'orifice de l'**atrium droit** *NB : La veine cave supérieure n'est pas pourvue de valvule contrairement à la veine cave inférieure*	
Paroi inférieure	Marquée **par 2 orifices** :	• L'orifice de la **veine cave inférieure** à cheval sur la paroi postérieure (environ 3 cm de diamètre) • L'orifice du **sinus coronaire** (12 mm de diamètre)	
Paroi antérieure	• La paroi antérieure contient l'orifice **atrio-ventriculaire droit** ou **tricuspide**		
Paroi postérieure	Présence d'une crête terminale, en rapport avec :	• Une **crête** musculaire sur la face **externe** du cœur • D'un bord **latéral** d'une veine cave à l'autre et sépare l'atrium en :	• Une partie qui est postérieure et lisse entre les 2 veines caves (**sinus des veines caves**) • Une partie un peu plus antérieure qui est l'atrium proprement dit dont la paroi externe est tapissée par les muscles **pectinés** *NB : on retrouve la fosse ovale et puis le tendon de Todaro qui rejoint la valvule du sinus coronaire et de la veine cave inférieure*

I. Cœur droit	**Ventricule droit**		
3 parois	• Une paroi **antérieure** • Une paroi **inférieure** • Une paroi **septale** (commune avec le ventricule gauche) • Il existe un sommet et une base représentés par l'orifice **atrio-ventriculaire droit**		
Paroi antérieure (*sterno-costale*)	• Forme le **bord droit** et la majeure partie de la **face antérieure** du cœur • Située entre les sillons **interventriculaires antérieurs** et le sillon **atrio-ventriculaire droit**		
Paroi septale	• **Convexe** et correspond au **septum interventriculaire** ; • Présence d'une **crête supra ventriculaire** ou **éperon de Wolf** (qui sépare le cône artériel du tronc pulmonaire du reste du ventricule) ; • Cette paroi septale est divisée en :	**Portion antérieure épaisse :**	• Portion **musculaire**
		Portion postérieure plus fine :	• Portion **membraneuse** qui va jusqu'à la base du ventricule
		Paroi septale :	• **Interventriculaire** sur sa partie antérieure
		Paroi postérieure :	• **Inter-atrio-ventriculaire**
Paroi inférieure	**Présence de saillies musculaires** (*colonnes charnues*) :	**1er ordre :**	• Muscles **papillaires** (piliers musculaires) • Donnent naissance à des **cordages** tendineux • Se terminent sur le bord libre des **cuspides** de l'orifice **atrio-ventriculaire droite**
		2ème ordre :	• Fixées à la paroi par leurs **extrémités** • Principalement le **trabécule septo-marginal** (de la paroi antérieure à la paroi septale)
		3ème ordre :	• Simples **saillies** musculaire
Schéma	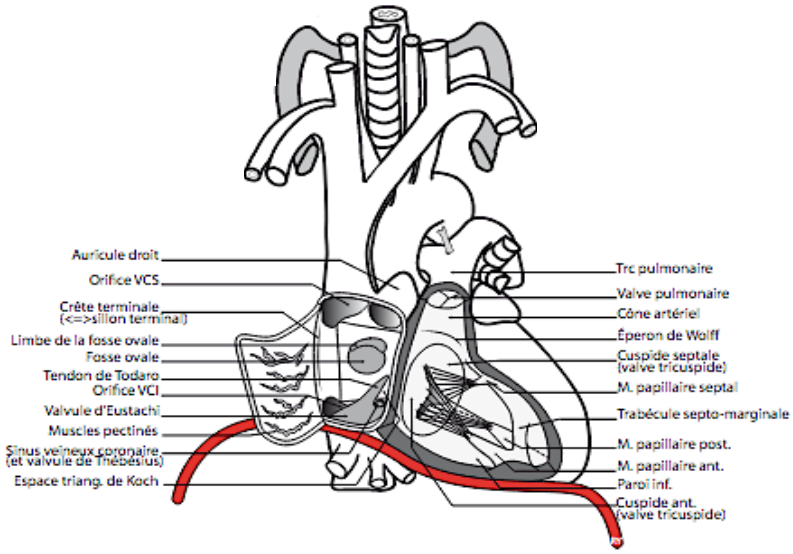		

II. Cœur gauche	**Atrium gauche**		
Forme ovoïde	• Reçoit **4 veines pulmonaires** • Présente une expansion (l'**auricule gauche**) qui entoure le tronc pulmonaire		
	3 parois	**Paroi postérieure**	• Reçoit les **4 veines pulmonaires** • Présence du sinus **oblique** du péricarde entre ces 4 veines
		Paroi septale	• Présence de la valvule du foramen **ovale**
		Paroi antérieure	• Présence de l'**orifice** de l'**auricule gauche** (ostium atrium-ventriculaire gauche), constituant l'orifice **mitral**
	Rapports	• Sinus **oblique** (en arrière) • Sinus **transverse** du péricarde (en haut) • Artère **pulmonaire droite** et **bronche** principale **gauche** (au-dessus)	
	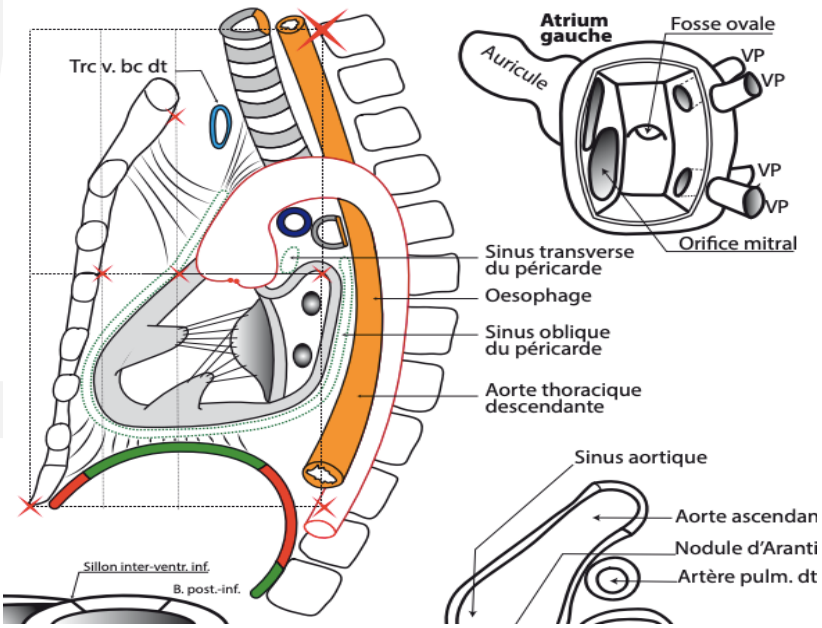		

II. Cœur gauche	**Ventricule gauche**	
Forme de cône	• **2 bords** mousses (antéro-postérieur et postéro-inférieur), peu visibles • **1 sommet** correspondant à l'**apex** du cœur • **1 base**, comprenant la **valve mitrale** et l'**ostium de l'aorte** *NB : la paroi du ventricule gauche est beaucoup plus épaisse que celle du ventricule droit* *NB : la valve mitrale est composée d'un anneau tendineux*	
	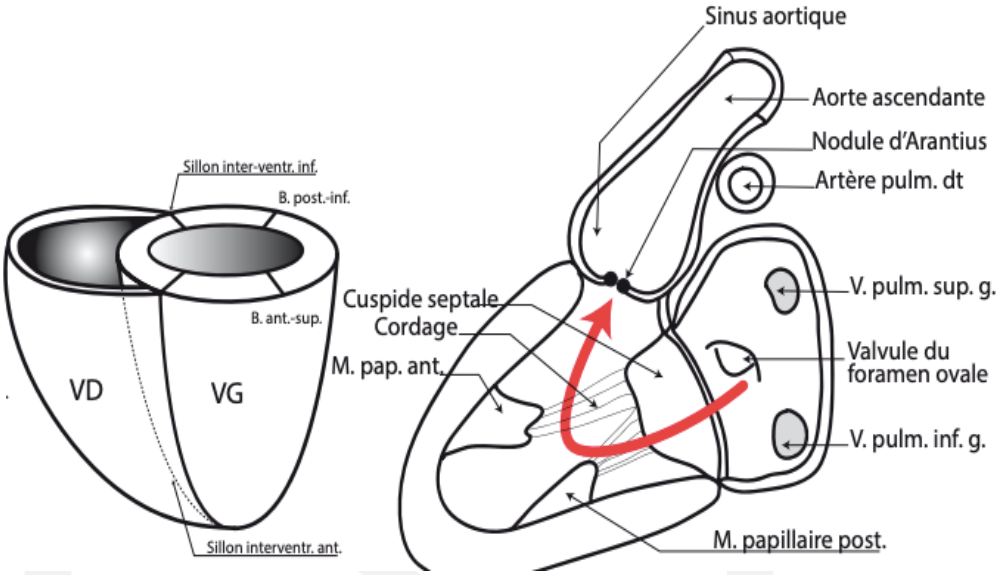	
Contenu	• Un **pilier antéro-postérieur** (inséré sur le bord antéro-postérieur) • Un **pilier postéro-inférieur** (inséré sur le bord postéro-inférieur) • Des **cordages** issus de ces 2 muscles papillaires s'insèrent sur la face **ventriculaire** et le bord **libre** des **cuspides**	• Chambre de **remplissage** (où arrive le sang), située entre la paroi gauche de la cuspide mitrale antérieure et ses cordages • Chambre de **chasse** (ou canal aortique), située entre la cuspide antérieure et la paroi septale